



CLEAR-ALIGNER®



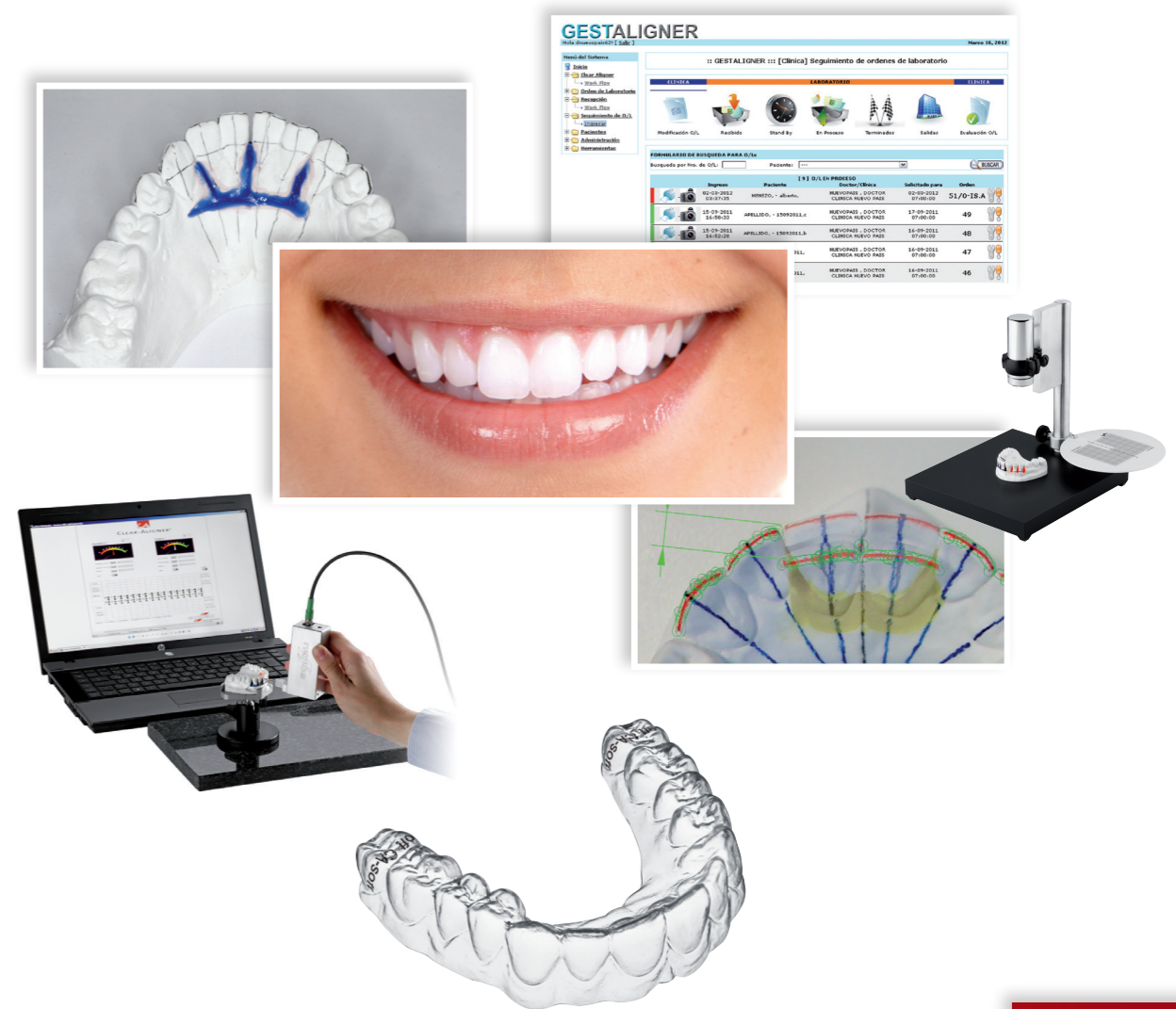CLEAR-ALIGNER®

Pablo Echarri

Deutsch



CLEAR-ALIGNER®



Deutsch



Pablo Echarri

<b>Vorwort</b> .....	<b>5</b>
<b>1- Einleitung</b> .....	<b>13</b>
a. Behandlungsnachfrage .....	15
b. Orthodontics to you - O2U - Kieferorthopädie für Dich .....	15
c. CA Clear Aligner weltweit .....	17
d. Definitionen .....	17
e. Leitlinien zu CA Clear Aligner .....	20
<b>2- Clear Aligner Protokoll</b> .....	<b>21</b>
a. Einleitung. Eingangsfragebogen .....	23
b. Abformungen, Registraturen und Modelle für Clear Aligner .....	25
c. Protokoll ohne Gestladent/Gestaligner .....	32
d. Protokoll mit Gestladent/Gestaligner .....	33
<b>3- Indikationen und Einschränkungen Einsatzmöglichkeiten von Clear Aligner. Vorteile</b> ....	<b>49</b>
a. Indikationen .....	51
b. Einschränkungen .....	51
c. Gegenanzeigen .....	51
d. Einsatzmöglichkeiten von Clear Aligner .....	52
e. Vorteile von Clear Aligner für den Patienten .....	52
f. Vorteile von Clear Aligner für den Behandler .....	52
g. BruxChecker .....	53
<b>4- Laborprotokoll</b> .....	<b>57</b>
a. Einleitung .....	59
b. Laborprotokoll .....	60
i. Durchführung von einem, zwei oder drei Schritten auf Grundlage desselben Gipsmodells .....	68
ii. Clear Aligner Aktivierung .....	71
c. Andere Arten von Clear Aligner .....	72
d. Clear Aligner Retention - einfach oder doppelt .....	73
e. Trimmen von Clear Aligner auf Höhe des gingivalen Saumes .....	73
f. Trimmen der Isofolan-Folie .....	74
<b>5- Diagnose</b> .....	<b>77</b>
a. Front- und Seitenzähne .....	79
i. Seitenzähne .....	79
b. Bolton-Index .....	85
c. Okklusogramm .....	90
d. VTO der Okklusion .....	95
i. Erläuterungen .....	102
e. Set-Up-Modelle und ideale Korrektur .....	103
f. Schlussfolgerungen .....	121

# Inhaltsverzeichnis

---

<b>6- Behandlung von Seitenzähnen .....</b>	<b>123</b>
a. Einleitung.....	125
b. Behandlung von Fehlstellungen im Seitenzahnbereich .....	126
c. Behandlungen der Klasse II .....	133
d. Behandlungen der Klasse III.....	145
e. Lückenschluss im Molarenbereich .....	145
f. Molarenaufrichtung .....	150
g. Schlussfolgerungen.....	154
<b>7- Behandlung von Lückenständen .....</b>	<b>155</b>
a. Einleitung .....	157
b. Lückenstände mit einer positiven dentoalveolären Diskrepanz von bis zu 4 mm ...	158
c. Lückenstände im Frontzahnbereich: Schneidezahn-Eckzahn, insbesondere bei Proinklination (positiver Torque) und wenn die Korrektur mittels Retroinklination (Torqueverlust) durchgeführt wird .....	158
i. Lückenschlussmechanik im oberen Frontzahnbereich .....	162
ii. Besondere Erwägungen .....	163
d. Geringe Lückenstände im Molarenbereich, wie z. B. Lücken nach der Entfernung von Molarenbändern im Rahmen von kieferorthopädischen Behandlungen mit festsitzenden Apparaturen.....	171
e. Lücken als Folge eines Rezidivs nach Extraktionsbehandlungen mit Wiederauftreten des Weitstandes im Extraktionsbereich.....	171
<b>8- Behandlung von Engständen: Expansion .....</b>	<b>175</b>
a. Einleitung.....	177
b. Expansion.....	180
c. Transversale Expansion .....	181
d. Sagittale bzw. AP (anterior-posteriore) Expansion bzw. Protrusion .....	185
e. Oblique-transversale Expansion.....	186
f. Kontrolle der vestibulär-lingualen Inklination oder Torquekontrolle.....	187
g. Ablauf der Expansion und Kontrolle von Weitständen .....	188
h. Zusammenfassung der Expansionsbehandlung .....	191
i. Fallberichte .....	194
<b>9- Behandlung von Engständen: Stripping.....</b>	<b>199</b>
a. Einleitung.....	201
b. Definition von Stripping .....	201
c. Umrechnungsfaktor .....	202
d. Ziele des Strippings .....	202
e. Indikationen des Strippings .....	203
f. Stripping und Bolton-Index .....	203
g. Stripping und Zahnform .....	206
h. Einschränkungen.....	207
i. Stripping und gingivale schwarze Dreiecke.....	207
j. Wie viel Schmelz kann abgetragen werden? .....	209

k. Die Progressive Stripping-Technik.....	210
l. Vorteile der Progressiven Stripping-Technik.....	210
m. Instrumente .....	210
n. Stripping und Clear Aligner .....	213
o. Anmerkungen .....	221
p. Schlussfolgerungen.....	224
q. Fälle .....	225
<b>10- Behandlung von Rotationen, Inklinationen und Torque .....</b>	<b>229</b>
a. Einleitung.....	231
b. Rotationskorrektur .....	237
c. Inklinationskorrektur .....	242
d. Torquekorrektur .....	243
e. Clear Aligner Template .....	244
f. Adhäsive Befestigung von CA Buttons am Clear Aligner .....	245
g. Entwicklung von CA Power Grips.....	247
<b>11- Behandlung mit Intrusion/Extrusion.....</b>	<b>255</b>
a. Einleitung.....	257
b. Anwendung der Clear Aligner Forced Extrusion und Clear Aligner Forced Intrusion .....	260
c. Clear Aligner FE (Forced Extrusion) und FI (Forced Intrusion) mit CA Power Grips nr. 1 MFM .....	263
d. Korrektur des frontal offenen Bisses mit Clear Aligner FE .....	266
e. Korrektur des frontalen Tiefbisses mit Clear Aligner .....	267
f. Fallberichte .....	270
<b>12- Anwendung von Clear Aligner beim Wechselgebiss .....</b>	<b>273</b>
a. Clear Aligner als Platzhalter.....	275
b. Clear Aligner als Apparatur zur Platzgewinnung.....	278
c. Clear Aligner als Apparatur zur Okklusionsführung.....	279
d. Clear Aligner zur Ausrichtung der Frontzähne .....	281
e. Clear Aligner als Expansionsapparatur .....	285
f. Clear Aligner vor der Behandlung mit einer funktionellen Apparatur .....	288
<b>13- Behandlungen mit Clear Aligner in Kombination mit festsitzenden kieferorthopädischen Apparaturen.....</b>	<b>293</b>
a. Einleitung.....	295
b. Clear Aligner vor der Behandlung mit festsitzenden Apparaturen.....	296
c. Behandlung mit Clear Aligner in einem Zahnbogen und festsitzenden Apparaturen im antagonistischen Zahnbogen.....	301
d. Clear Aligner nach der Behandlung mit festsitzenden Apparaturen .....	316
e. Schlussfolgerungen.....	326

PROTOKOLL C-A

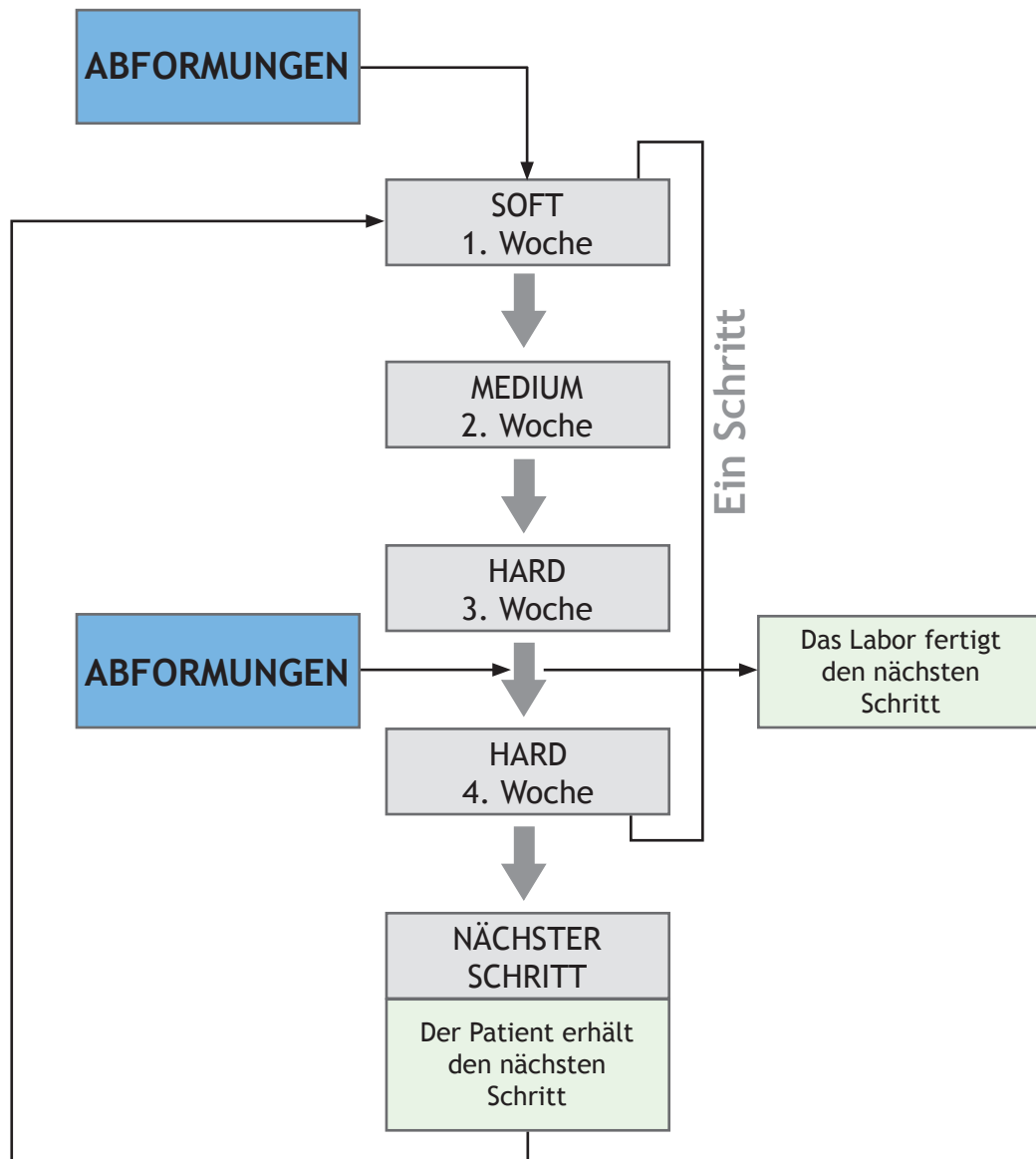


Abb. 3.

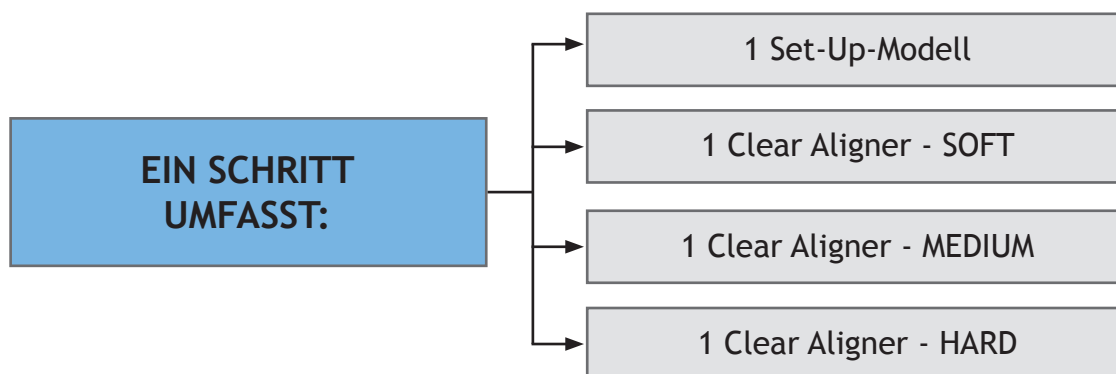


Abb. 4.

**DIE ZAHNBEWEGUNG WÄHREND DES ERSTEN SCHRITTES BETRÄGT 0,5 mm. DIE ZAHNBEWEGUNG WÄHREND DES ZWEITEN SCHRITTES BETRÄGT 1 mm.**

Abb. 5.

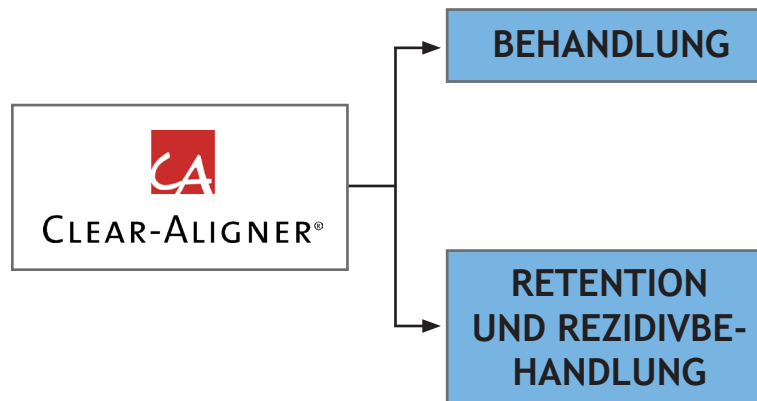


Abb. 6.

- Eine Schiene Clear Aligner Hard der Stärke 0,75 mm.

Jeder Behandlungsschritt dauert etwa einen Monat. Nachdem vom Patienten die Abformungen genommen wurden, erhält er die Schienen eine Woche später. Diese müssen wie folgt getragen werden:

- Clear Aligner Soft während der ersten Woche.
- Clear Aligner Medium während der zweiten Woche.
- Clear Aligner Hard während der dritten Woche. Im Anschluss daran werden neue Abformungen für den nächsten Behandlungsschritt genommen.
- Während der vierten Behandlungswoche verwendet der Patient dieselbe Clear Aligner Hard-Schiene. In der Zwischenzeit wird im Labor der nächste Schritt vorbereitet.
- Am Ende der vierten Woche erhält der Patient ein neues Schienen-Set, das nach demselben Schema angewendet wird.

CA Clear Aligner		
SOFT	.020"	0,5 mm
MEDIUM	.025"	0,625 mm
HARD	.030"	0,75 mm
RETENTION	.040"	1 mm

Abb. 7.

## Andere Arten von Clear Aligner

Im Labor können auch andere Arten von Clear Aligner angefertigt werden, wie z. B. Forced Extrusion, Forced Intrusion, Power Edge etc.; diese werden in späteren Kapiteln ausführlicher beschrieben.

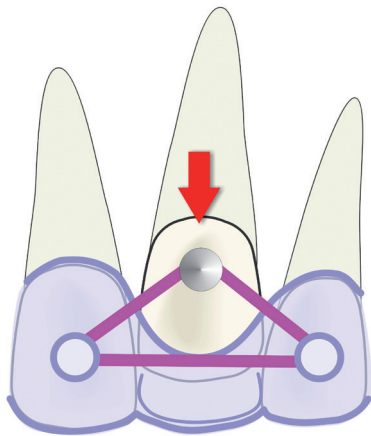


Abb. 27. Forcierte Extrusion.

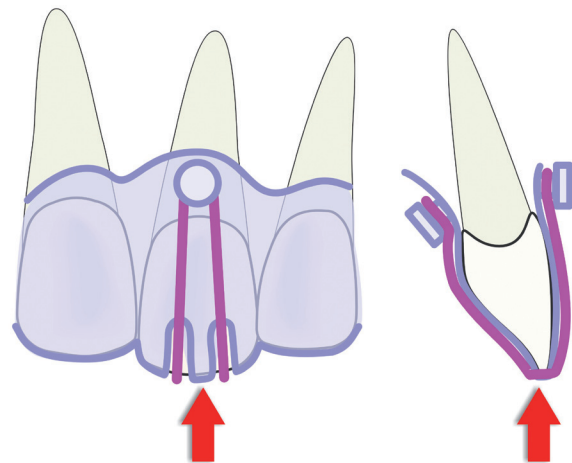


Abb. 28. Forcierte Intrusion.

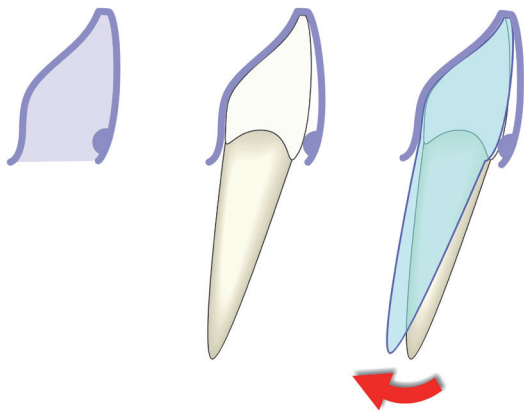


Abb. 29. Power Edge Vestibular.

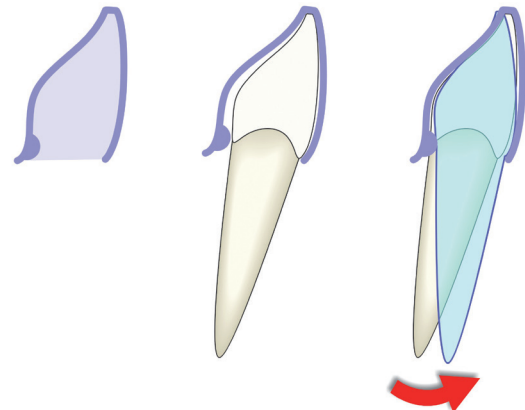


Abb. 30. Power Edge Lingual.

## Clear Aligner Retention - einfach oder doppelt

Nach Erreichen der Behandlungsziele wird der Clear Aligner Retainer angefertigt.

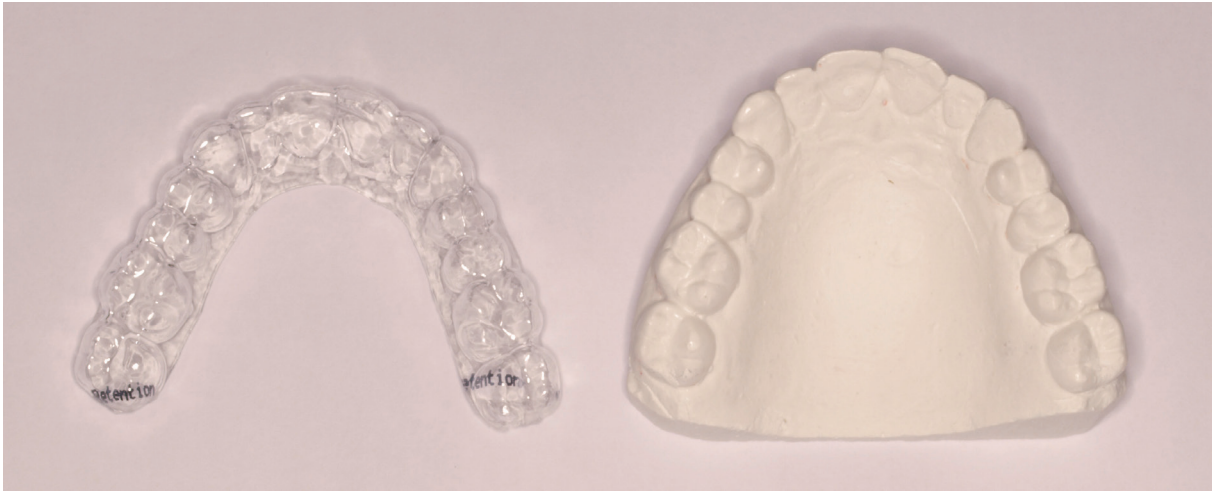

Abb. 31. Retainer.

In der Regel kann im unteren Zahnbogen ein festsitzender Retainer geklebt werden (siehe **Kapitel 14**). In diesem Fall wird die Abformung nach Kleben des Retentionsdrahtes genommen. In diesem Fall wird eine doppelte Retention durchgeführt: festsitzend und mit Clear Aligner

Wenn das Kleben eines festsitzenden Retainers nicht möglich ist, wird eine einfache Retention mit Clear Aligner durchgeführt.

In allen Fällen werden die Retainer wie folgt angefertigt:

- Auf dem Gipsmodell, ohne Zahnbewegungen durchzuführen (ohne Set-Up).
- Falls ein festsitzender Retainer vorhanden ist - Ausblocken mit Blue Blocker.
- Ausblocken von Retentionsbereichen mit Blue Blocker.
- Anfertigung des Retainers mit 1 mm Clear Aligner-Retentionsfolie.
- Der Retainer deckt nur 2 mm des Zahnfleisches ab.

## Trimmen von Clear Aligner auf Höhe des gingivalen Saumes

Normalerweise sollte Clear Aligner 2-3 mm des Zahnfleisches abdecken. Manchmal empfiehlt sich jedoch das Trimmen auf Höhe des gingivalen Saumes. Die Veränderungen am Zahnfleisch sind schlechter voraussagbar und daher sollte Clear Aligner das Zahnfleisch nicht abdecken, wenn wesentlichere Veränderungen zu erwarten sind.

In den folgenden Fällen sollte Clear Aligner auf Höhe des gingivalen Saumes getrimmt werden:

- Beim zweiten Schritt, wenn das 1x2 Protokoll angewendet wird.
- Beim zweiten und dritten Schritt, wenn das 1x3 Protokoll verwendet wird.



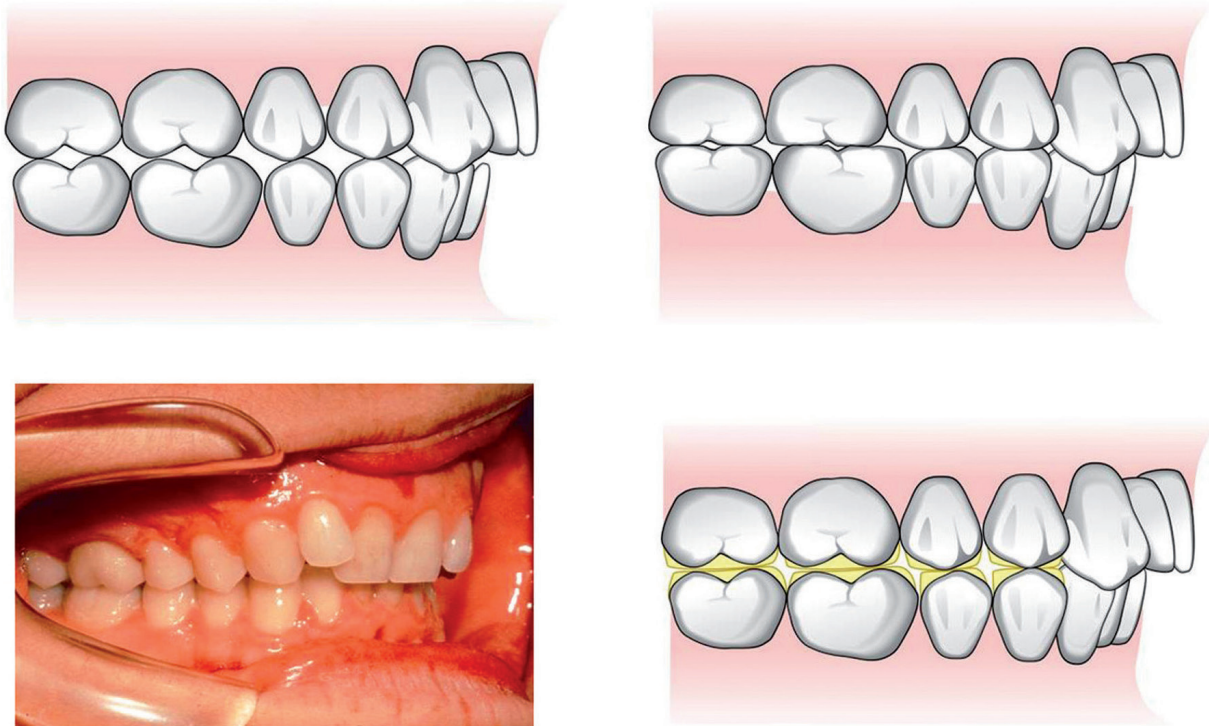


Abb. 9. Wenn im Rahmen einer Kompromissbehandlung (nicht empfohlen) eine Korrektur einer Klasse-II-Malokklusion vorgenommen wird, sollte die posteriore Okklusion durch selektives Einschleifen oder Rekonstruktion der Seitenzähne ausgeglichen werden.

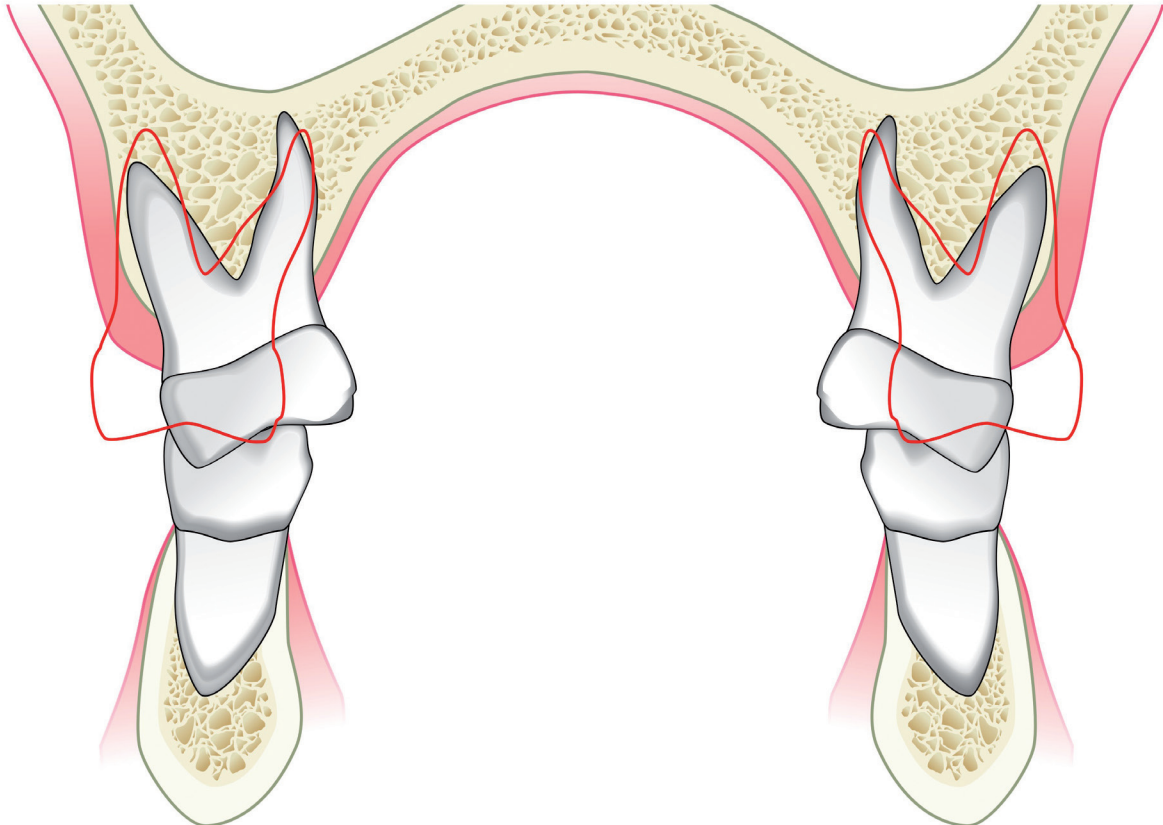


Abb. 10. Wenn der Patient einen posterioren Kreuzbiss mit negativem Torque der Molaren aufweist, kann vor der Behandlung mit Clear Aligner eine Expansionsbehandlung durchgeführt werden. In leichten Fällen kann Clear Aligner Screw (mit Dehnschraube) angewendet werden (siehe Kapitel 8) und in schwereren Fällen eine Quad-Helix oder ein Transpalatinalbogen. Im Anschluss kann die Korrektur der Zahnfehlstellungen im Frontzahnbereich mit Clear Aligner durchgeführt werden.

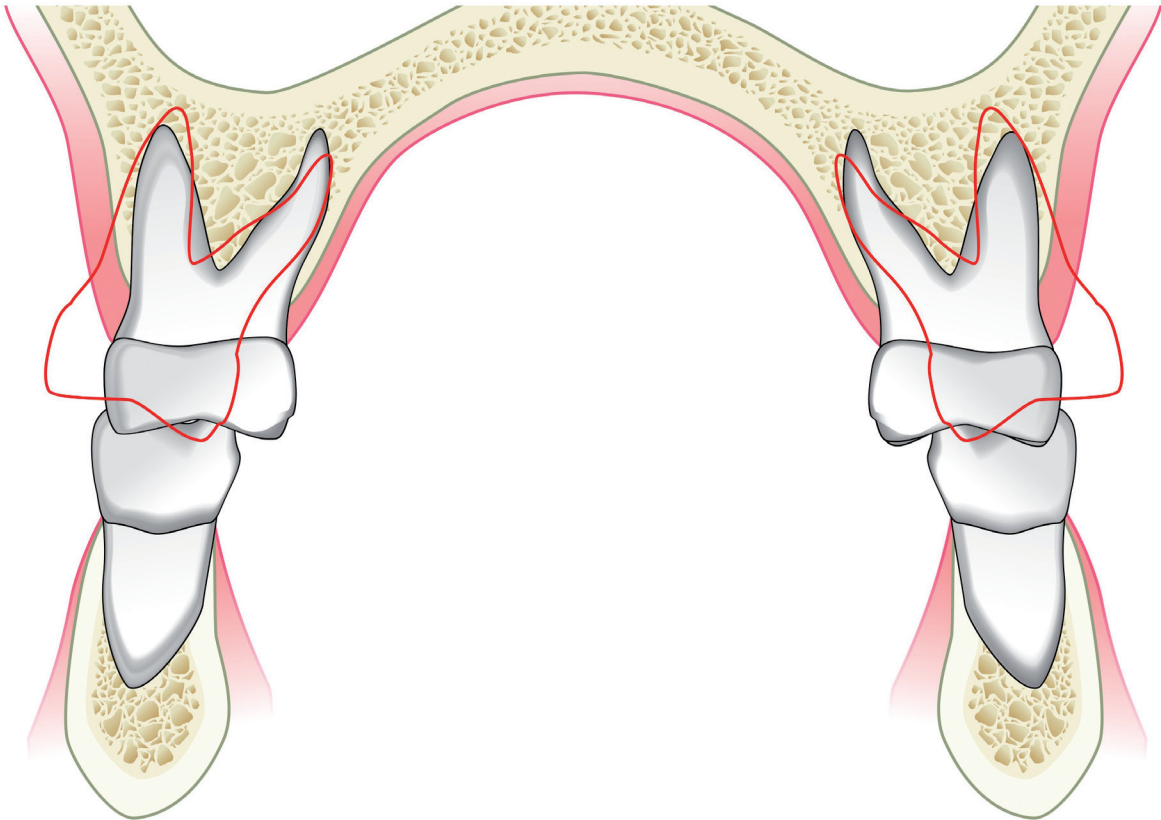


Abb. 11. Wenn der Patient einen posterioren Kreuzbiss mit einem Torque der Molaren im Normbereich oder einem positiven Torque aufweist, ist eine Expansion nicht indiziert, da es dadurch zu einer Verstärkung des Torque der Molaren kommt. In diesem Fall könnte vor der weiteren Behandlung der Frontzähne mit Clear Aligner eine Gaumennahterweiterung mit einer Hyrax-Schraube erfolgen.

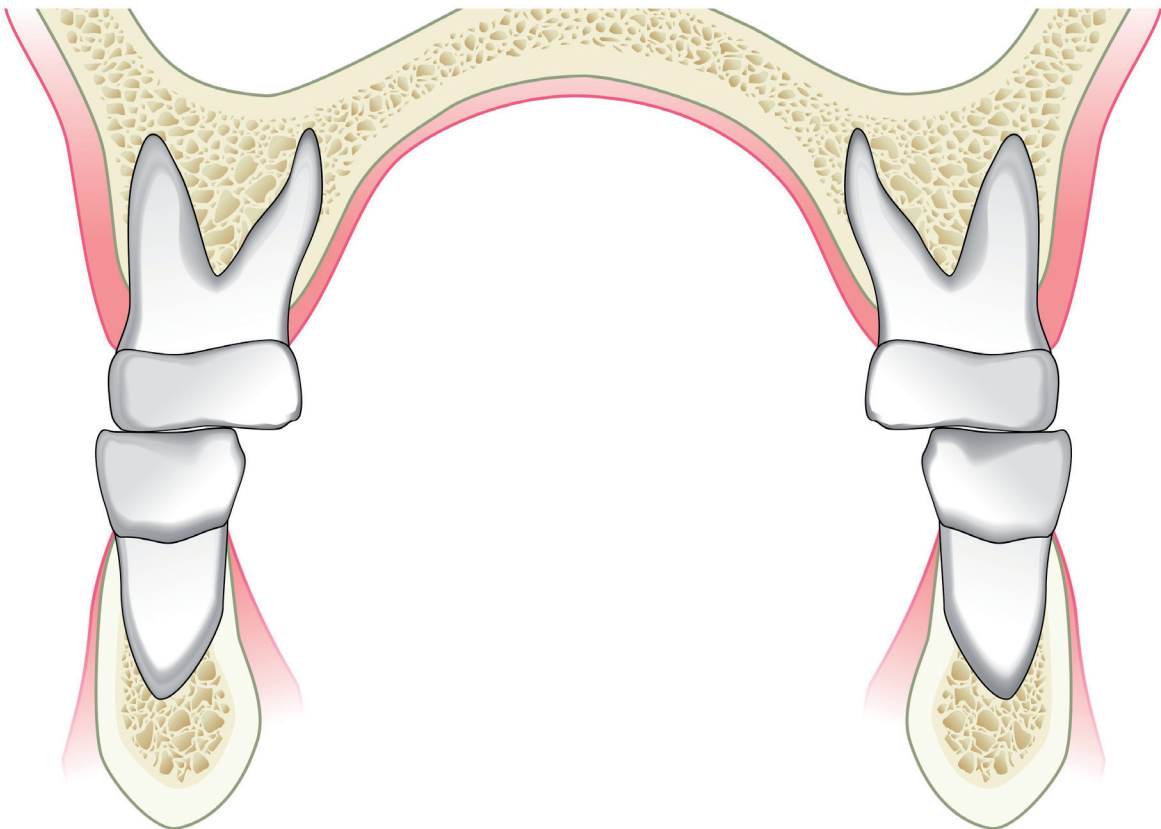


Abb. 12. Im Rahmen von Kompromissbehandlungen (nicht empfohlen), bei denen keine Korrektur des posterioren Kreuzbisses angestrebt wird, kann die Okklusion mithilfe von selektivem Einschleifen ausgeglichen werden.

Fall 01222 - wies Engstände auf und wurde mit einer oblique-transversalen Expansion behandelt.

## Vor der Behandlung

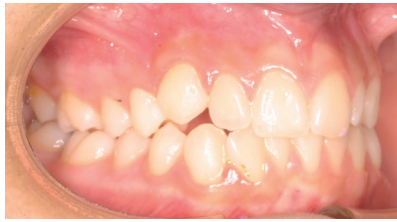

Abb. 67.

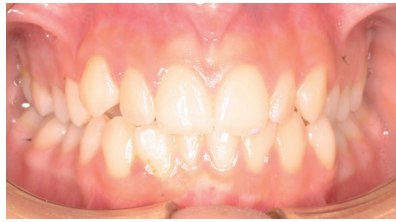

Abb. 68.

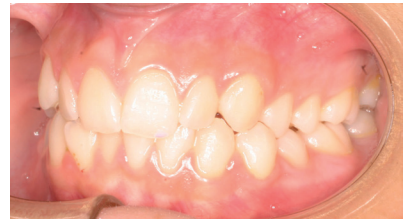

Abb. 69.

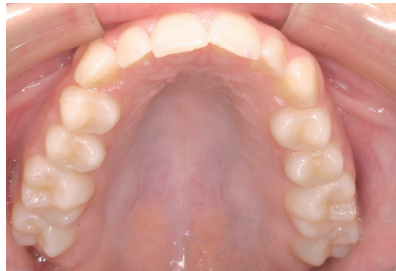

Abb. 70.

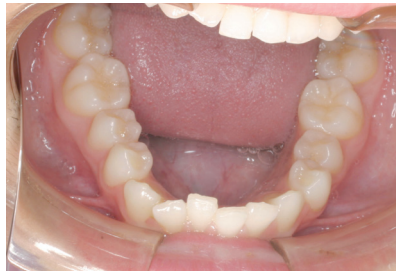

Abb. 71.

## Nach der Behandlung

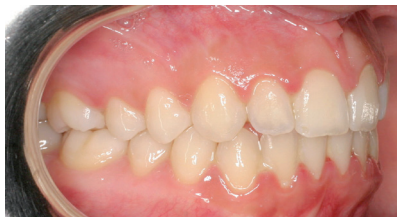

Abb. 72.

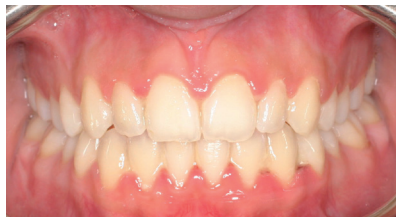

Abb. 73.

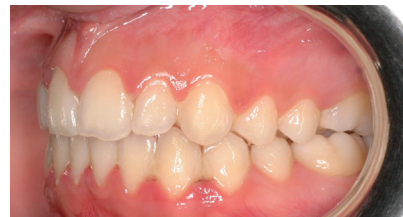

Abb. 74.

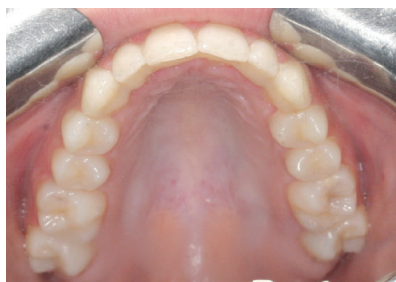

Abb. 75.

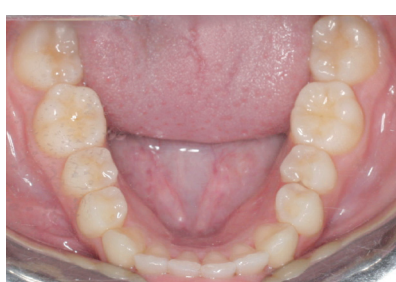

Abb. 76.

Fall 01287 - wies Engstände auf und wurde mit einer oblique-transversalen Expansion behandelt.  
(Vorher - mit Clear Aligner - Nachher)

**Vor der Behandlung**

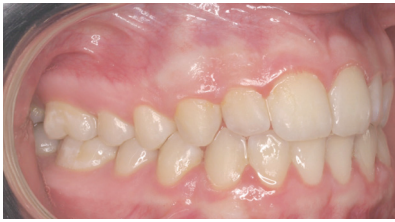

Abb. 77.

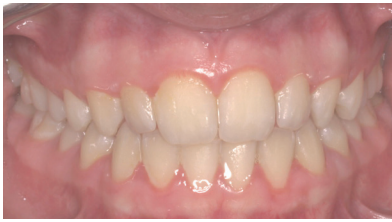

Abb. 78.

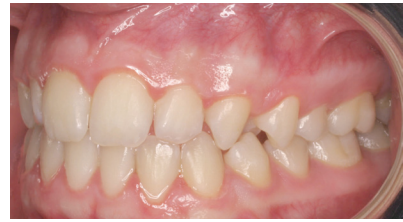

Abb. 79.

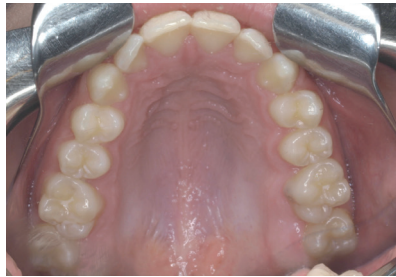

Abb. 80.

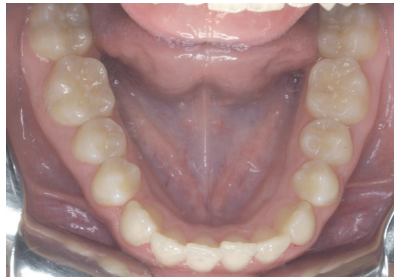


Abb. 81.

**Mit Clear Aligner**

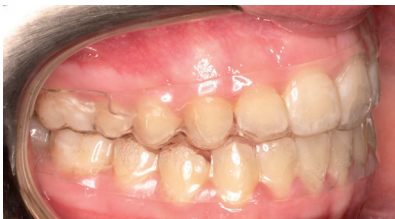

Abb. 82.

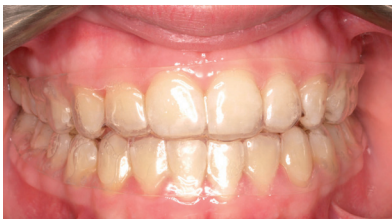

Abb. 83.

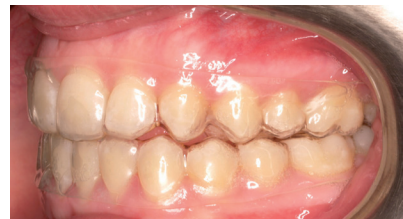

Abb. 84.

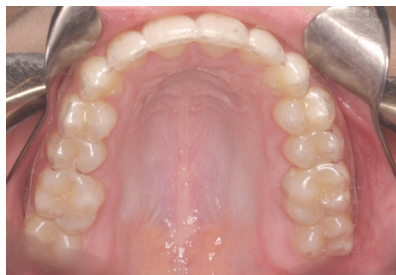

Abb. 85.

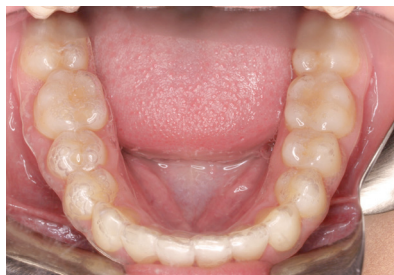

Abb. 86.

# CLEAR-ALIGNER

während der 1. Woche in der Zeit, in der Clear Aligner Forced Extrusion nicht verwendet werden kann, Soft oder Medium des jeweiligen Schrittes tragen und CA Forced Extrusion mit einem 1/8" und 4,5 oz Gummizug während der Nacht und zu Hause (Abb. 75 - 79). Clear Aligner Forced Extrusion sollte ab Behandlungsbeginn getragen werden.

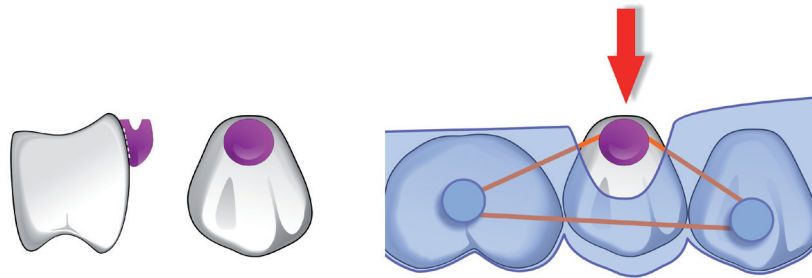


Abb. 75. Schema CA Power Grip 1, MFM, zur Extrusion.

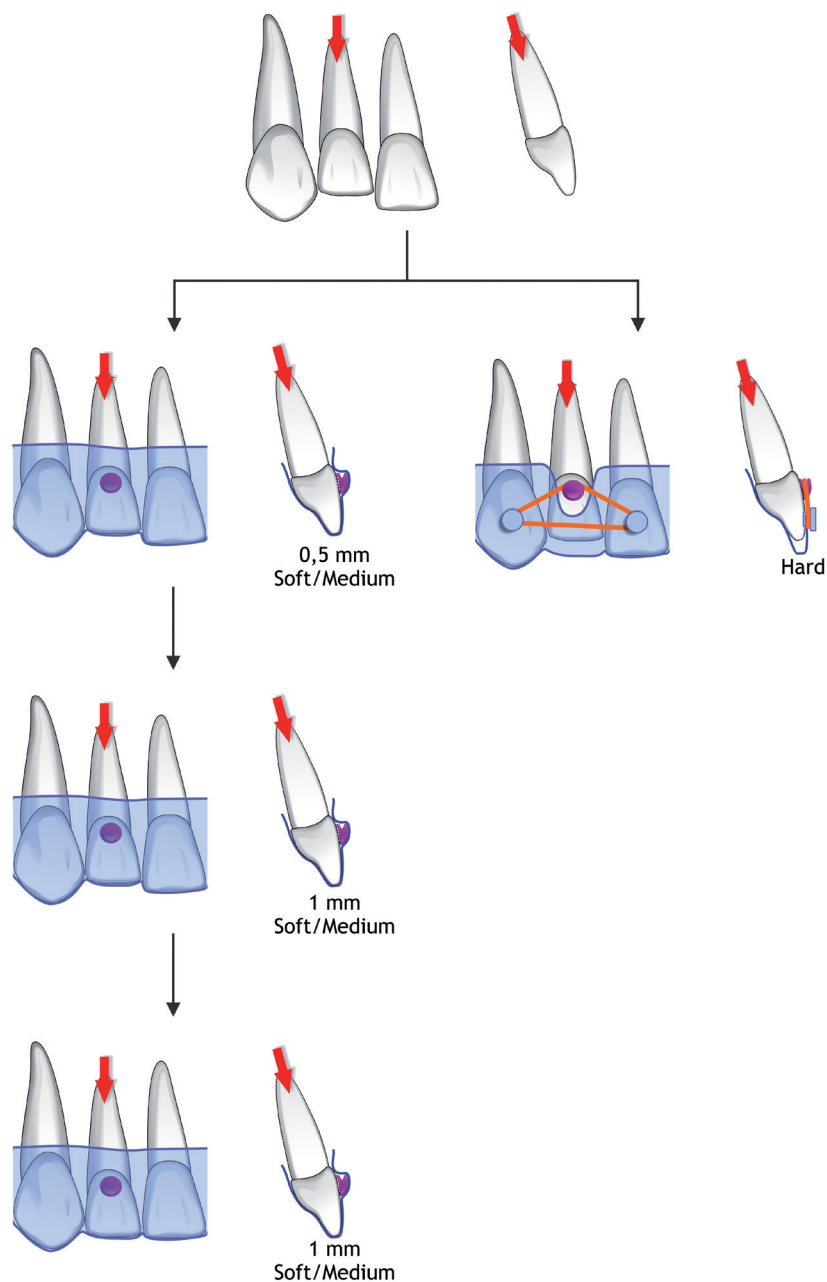


Abb. 76. Schema zur Anwendung des CA Power Grip 1, MFM, zur Extrusion (siehe Text).

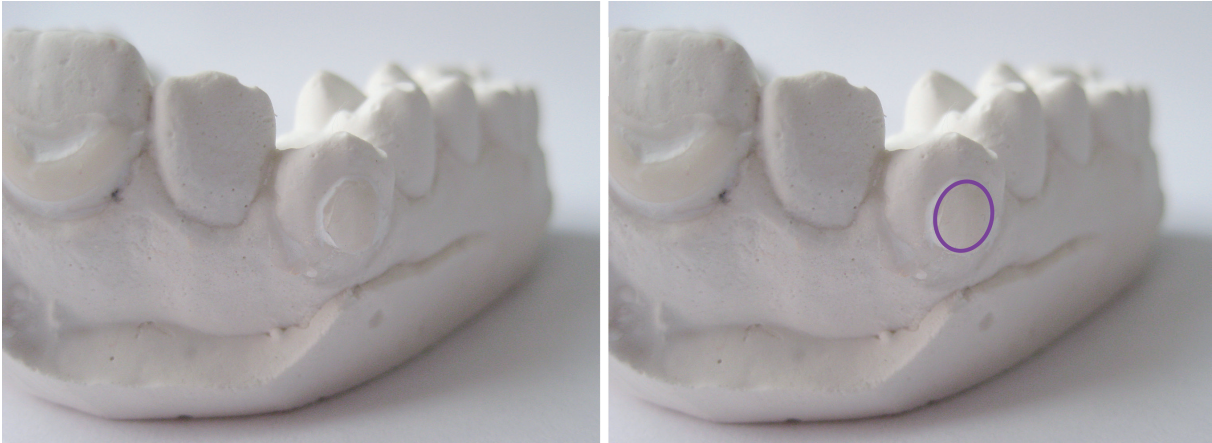

Abb. 77. CA Power Grip 1, MFM, zur Extrusion am Gipsmodell.

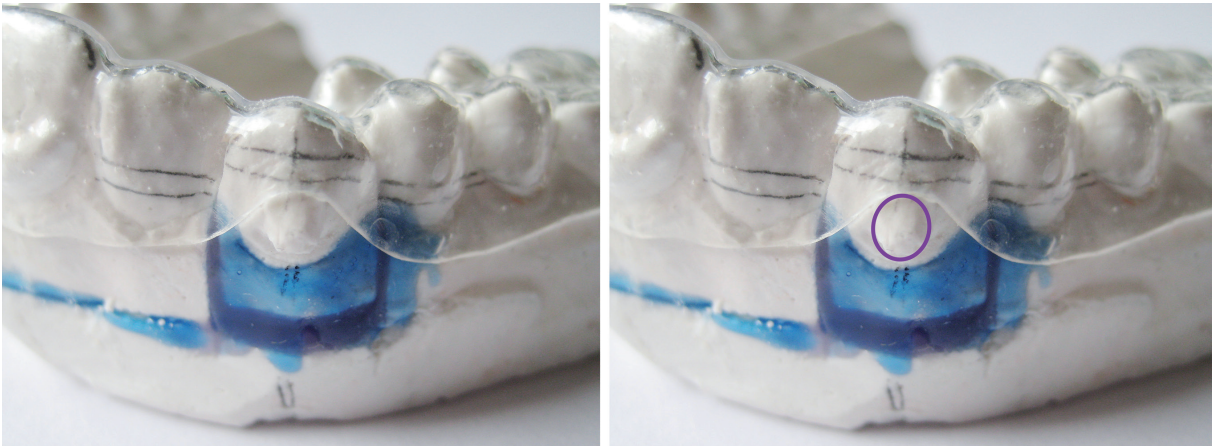


Abb. 78. Set-Up mit vollständiger Extrusion des Zahns und Clear Aligner Hard.

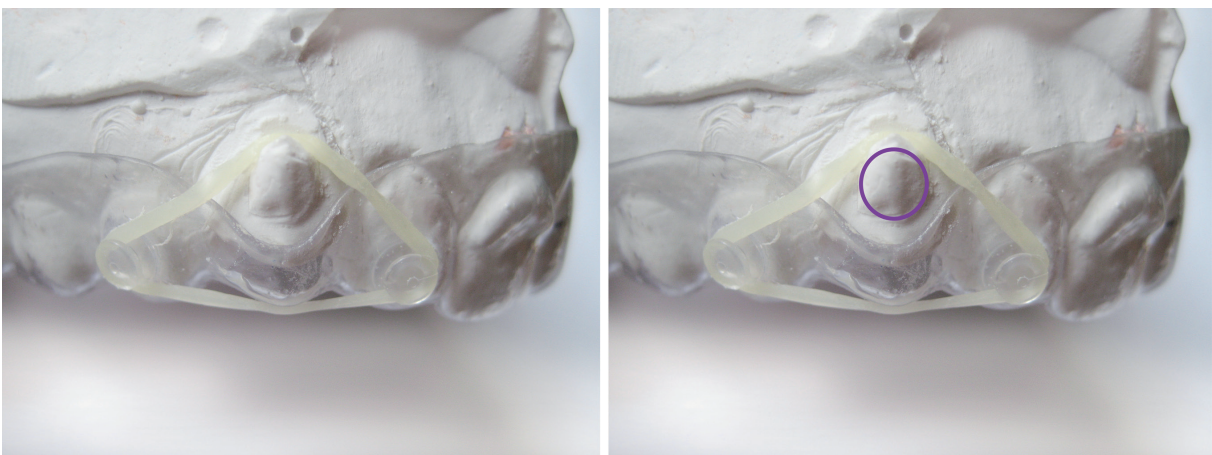


Abb. 79. Clear Aligner Forced Extrusion am initialen Gipsmodell und mit eingehängtem Gummizug.